

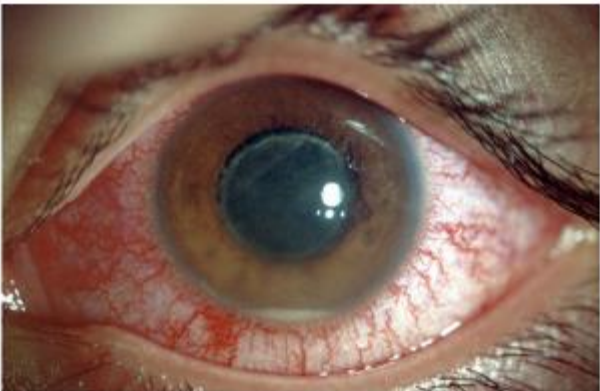


**Service de médecine interne CHU Tidjani
Damerdji. Laboratoire de Recherche sur
le Diabète, Université Aboubekr Belkaid,
Tlemcen, Algérie**

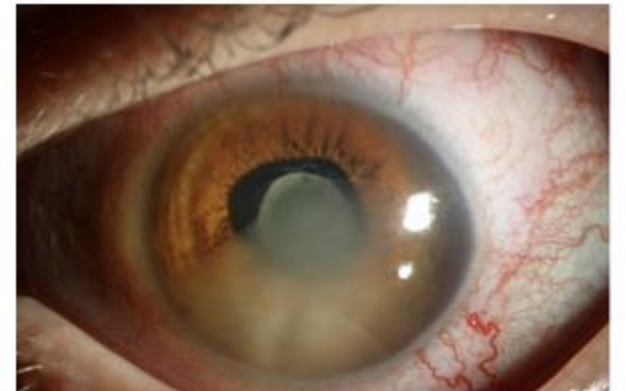

AMIWIT 10

**Caractéristiques épidémiologiques et étiologiques
des uvéites: expérience du service
(Ocular involvement in systemic disease)**



Dr. CADI Fawzi – Pr. LOUNICI Ali



Introduction:

- L'uvéite est une inflammation de l'œil, résultant d'une infection ou d'une inflammation et est parfois liée à des rhumatismes et à d'autres maladies auto-immunes. L'affection est classée selon le siège anatomique de l'inflammation : antérieure, intermédiaire, postérieure ou panuvéite.
- L'uvéite peut entraîner une perte importante d'acuité visuelle, qui peut cependant être évitée en contrôlant l'inflammation.
- L'uvéite antérieure est la seule forme qui réponde aux thérapeutiques topiques (acétate de prednisolone et mydriatiques).
- Les autres formes d'uvéites inflammatoires et non infectieuses nécessitent souvent un traitement par corticoïdes systémiques, suivi de thérapies immunosuppressives ou biologiques, ce qui nécessite une collaboration étroite entre les différentes sous-spécialités médicales.

Objectif:

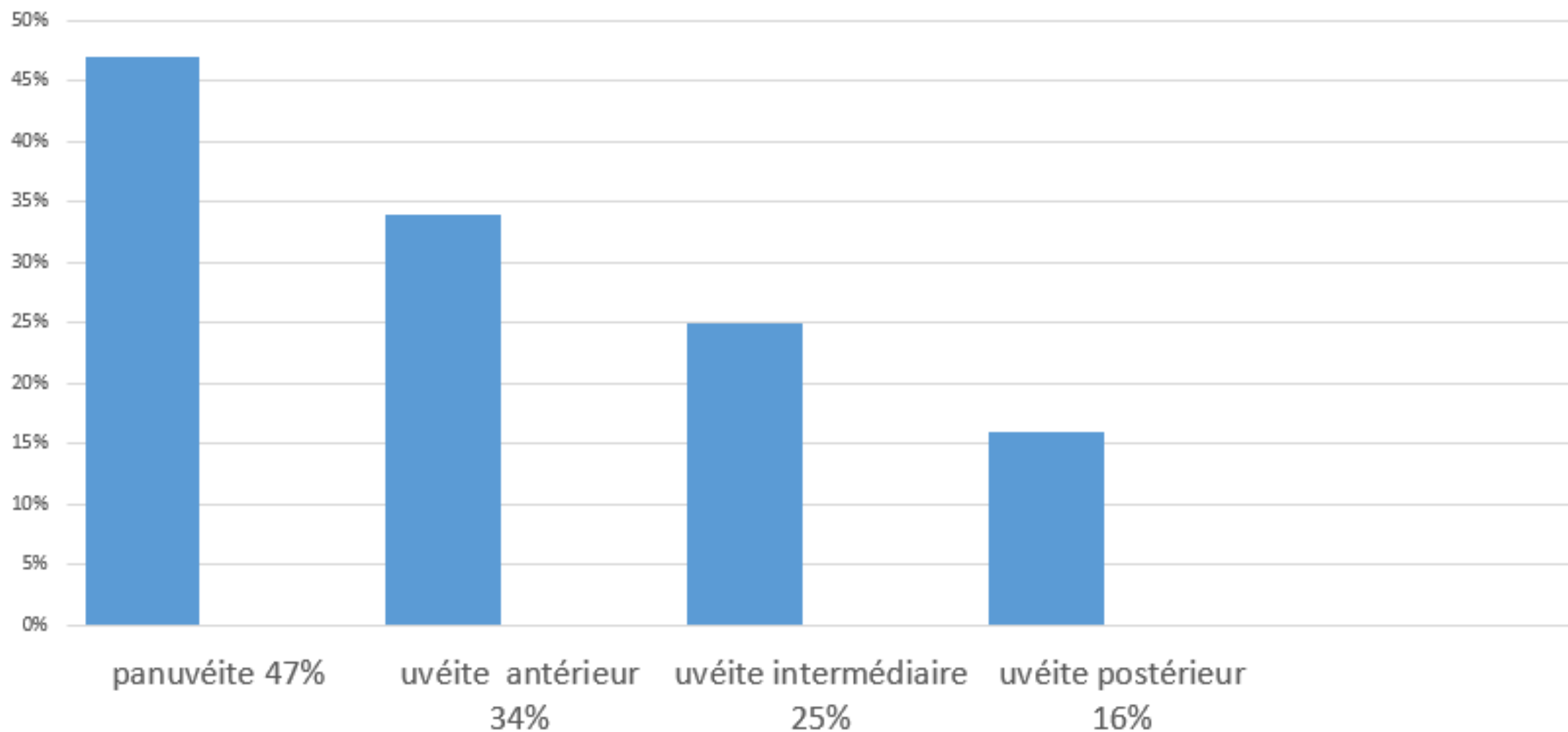
- L'objectif de cette étude était de décrire les caractéristiques épidémiologiques et étiologiques des uvéites de l'adulte.

Matériel & Méthode

- **Type** : nous avons réalisé une étude épidémiologique observationnelle descriptive
- **Lieu** : service de médecine interne du CHU Tlemcen
- **Durée** : Janvier 2016 jusqu'à ce jour
- Les données ont été analysées rétrospectivement à partir des dossiers médicaux.
- **Critères d'inclusion** : Les patients de plus de 16 ans avec uvéite sont inclus.
- L'âge, le genre, la latéralité, le siège de l'inflammation, les signes cliniques et l'étiologie (infectieuse, non infectieuse ou idiopathique et diagnostic) ont été recueillis.

Résultats:

- L'uvéite était unilatérale dans 28 % des cas




Aucune étiologies infectieuses a été objective



Bechet (66%, n = 21)



la spondylarthrite ankylosante 4 cas



RAA un cas



Sarcoidose 1 cas 3 %



uvéites idiopathiques était de 0, 125 ;4 cas .

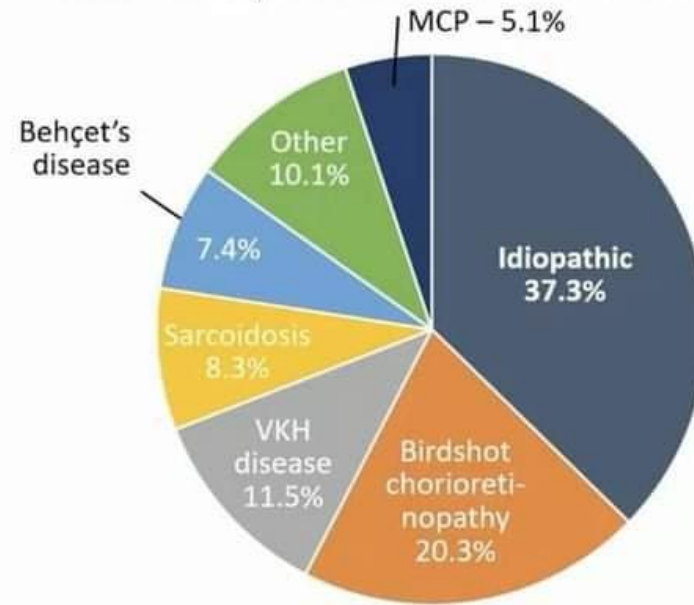
- Le traitement était avec des stéroïdes et des agents immunosuppresseurs principalement l'azathioprine avec une bonne amélioration . tandis que 5 patients se sont aggravés ont eu besoin de biothérapie 4 traité par Rituximab et 1 par l'infliximab

Discussion : « eular 2022 »

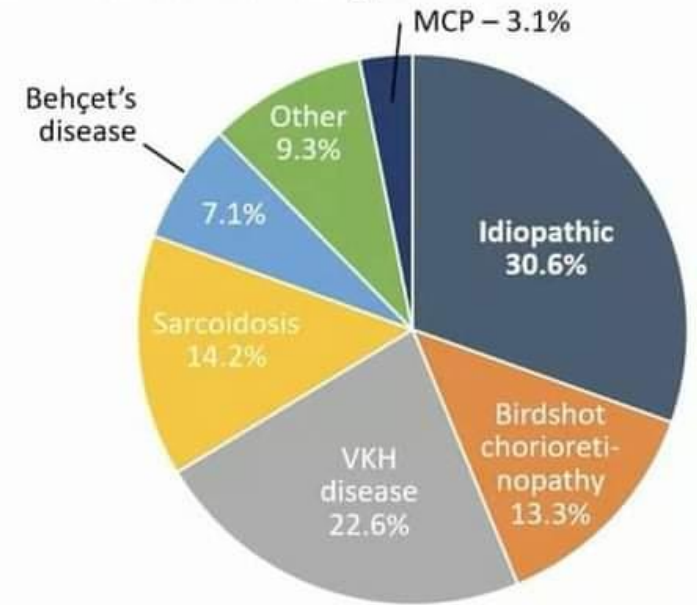
Selon l'étude VISUAL I et VISUALII récemment présenté à leular 2022 ; Les étiologies des uveites non antérieur et non infectieuse était dominées par les uveites idiopathiques en premier suivi par le VKH, la chorioretinite de Birdshot, la sarcoidose et en dernier la maladie de Behçet.

Ce résultat ne concorde pas avec nos résultat principalement a cause du mode de recrutement des patients qui sont orienté par le service d'ophtalmologie lorsqu'une vascularite ou maladie de système est suspecté.

Non-anterior non-infectious uveitis (NIU) is heterogeneous, with idiopathic uveitis as the most common 'diagnosis'



VISUAL I (active)¹



VISUAL II (inactive)²

MCP, multifocal choroiditis and panuveitis; VKH, Vogt-Koyanagi-Harada
1. Jaffe G, et al. *N Engl J Med* 2016;375:932-43; 2. Nguyen QD, et al. *Lancet* 2016;388:1183-92.

Conclusion:

- La panuvéite est la forme majoritaire dans notre série .
- La maladie de Behçet était l'étiologie principale ce qui a influencé le sexe ratio avec une majorité d'homme jeune. Cela est lié au mode de recrutement
- Cette étude a permis d'améliorer nos connaissances sur les caractéristiques des uvéites dans notre centre.